Hemoroidlerde tanı ve tedavi

Dr. Bülent GÜNGÖR, Op. Dr. Seher DEMİRER
Ankara Üniversitesi Tıp Fakültesi, Genel Cerrahi Anabilim Dalı

B. GÜNGÖR, S. DEMİRER

Hemoroid, Haema (kan) ve Rhoos (akmak) sözcüklerinin birleşiminden meydana gelir. Hemoroidal hastalık, anorektal bölgede bulunan submukozal venöz pleksusların belirginleşmesi, kanama ve prolapsusu ile seyreden bir klinik tablodur.

Amerika Birleşik Devletleri'nde 40 yaşın üzerindeki kişilerde %58-60 oranında hemoroid semptomlarının olduğu bilinmektedir. Yine A.B.D.de yıllık prevalans %4.4'dür. Gelişmekte olan ülkelerde ve doğu toplumlarında insanların çekingen olmaları, anal bölge ile ilgili yakınmaları saklamaları ve muayeneden kaçınmaları sonucu belki de hemoroidli hasta sayısı daha az görülmektedir. 20 yaşın altında hemoroid çok nadir olup, her iki cinste eşit oranda görülür (4,14).

Hemoroidler Submukozal Destek Dokusunun Fonksiyonlarını Yitirmesi Sonucu Oluşurlar

1975'de Thomson, Vasküler yastık teorisini ileri sürmüştür. Bu teoriye göre anorektal submukoza, anal kanal içerisinde devamlılık arzeden bir doku değil, aralıklı vasküler yastık serileri oluşturan bir dokuyu teşkil eder.

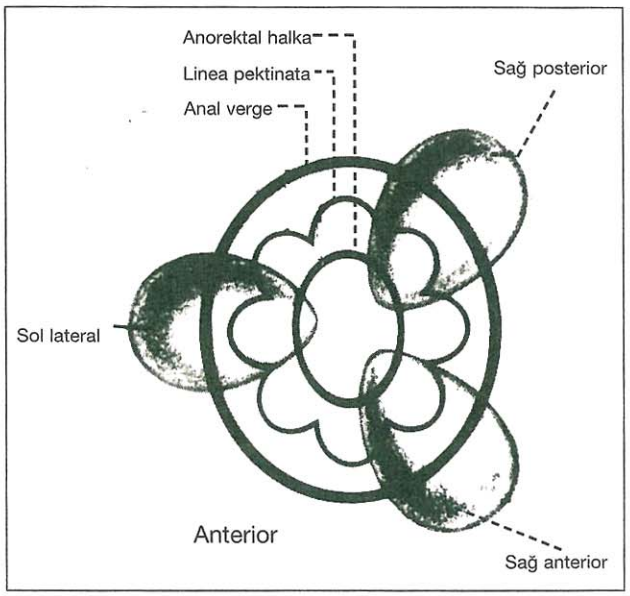

Şekil 1

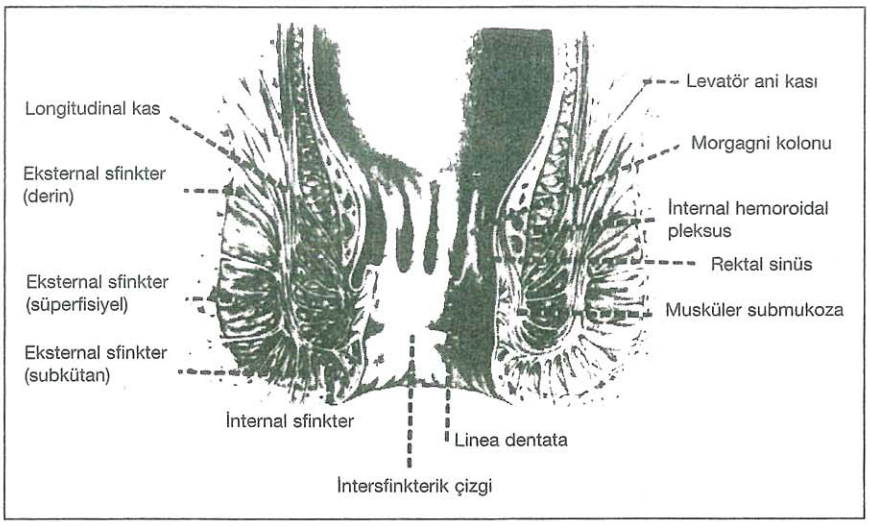

Şekil 2

3 ana yastık;sağ anterior , sağ posterior ve sol lateral posizyonlarda bulunur (Şekil 1). Bu kalınlaşmış bölgelerin herbirindeki submukozal tabaka kan damarları ve kas liflerinden zengin olup müsküler submukoza adını alır (Şekil 2). Musküler submukozadaki lifler, internal sfinkter ile longitudinal kaslardan köken alırlar. Mukozal ve submukozal dokuların internal sfinktere tutunmasını ve submukozadaki kan damarlarının desteğini oluştururlar. Defekasyon sırasında yastıklar kan ile dolarak anal kanalın hasara uğramasını engellerler. Submukozal destek dokusunun herhangi bir nedenle fonksiyonlarını yitirmesi sonucu hemoroidlerin oluştuğu ileri sürülmektedir. Bu durum mukozal prolapsus sendromu olarak da değerlendirilmektedir (5,8).

Hemoroidlerin oluşumuna yönelik 4 ana teori şu şekildedir:

1) İnternal hemoroidal venöz pleksusdaki venlerin (superior ve middle hemoroidal venler) anormal dilatasyonu.

2) Anal vasküler yastıklarda bulunan arteriovenöz anastomozların anormal dilatasyonu.

3) Anal vasküler yastıkların aşağıya doğru yer değiştirmesi ve prolapsusu.

4) Destek bağ dokusunun destruksiyonu (4,6).

Hemoroid oluşumuna etki eden faktörler Tablo 1'de görülmektedir.

Etiolojide önemli bir noktayı belirtmek gerekiyor. Portal hipertansiyonu olan hastalarda portosistemik kollateral venlerin gelişimine bağlı olarak ortaya çıkan rektal varisler ile hemoroidleri birbirinden kesin olarak ayırt etmek gerekir (4).

Anal manometrik incelemelerde, hemoroidli hastaların birçoğunda anal sfinkter kontraksiyonlarında anormal ritm olduğu belirlenmiştir. Ancak bunun hemoroidlerin nedeni mi yoksa sonucu mu olduğu bilinmemektedir. Son yıllarda daha çok sonucu olduğuna yönelik yayınlar bildirilmiştir (4,5).

Hemoroidler Lokalizasyonlarına ve Derecelerine Göre Sınıflandırılar

Hemoroidlerin daha iyi anlaşılabilmesi için bu şekilde bir sınıflandırma uygun olmaktadır.

Lokalizasyona göre:

1) Eksternal hemoroidler: Inferior hemoroidal pleksustan gelişir. Modifiye yassı epitelle örtülüdür. Linea dentatanın distalinde bulunur. Tromboze ve ülsere olabilir.

2) İnternal hemoroidler: Superior hemoroidal pleksustan gelişir. Rektum mukozası ile örtülüdür. Linea dentatanın proksimalinde bu-

Tablo 1. Hemoroid etiolojisi

Heredite	Yiyecek,içecekler
Anatomik özellikler	İnfeksiyon
Beslenme	Gebelik
Meslek	Öksürük
İklim	Ikınma
Psikolojik sorunlar	Kusma
Yaşlılık	Sıkı Giyim
Endokrin değişiklikler	Konstipasyon

lunur. Kanama ve prolabe olma durumunda semptom verirler.

3) Karışık (mixed) tip hemoroidler: Eksternal ve internal hemoroidlerin birlikte görüldüğü tiptir. Kanama, prolapsus, ülserasyon ve tromboz gelişebilir (4).

Derecelerine göre:

1. Derece Hemoroidler: Anal kanal venlerinin sayı ve boyut olarak artmasıyla oluşur. Lümene projeksiyon gösterir. Prolabe olmaz. Defekasyon sırasında kanamayla belli olur.

2. Derece Hemoroidler: Defekasyon ve ıkınma esnasında anal kanalın dışına prolabe olur, daha sonra spontan olarak eski lokalizasyonuna döner.

3. Derece Hemoroidler: ınternal ve mixed tip hemoroidler olup defekasyon ve ıkınma ile anal kanal dışarısına prolabe olur, ancak manuel olarak redükte edilebilir.

4. Derece Hemoroidler: Devamlı olarak anal kanal dışında bulunur, manuel olarak redükte edilemezler (4,16).

Cilt Katlantıları (Skin Tags): Bunlar eksternal anal marjinde bulunan cilt deformiteleridir. Önceden tromboze olan ya da rezidü hemoroidlerin fibröz organizasyonuna bağlı oluşabilir. Daha önce belirtilen 3 ayrı anal yastıktakı hemoroidler eksize edildikten sonra şayet bu yastıklar arasında cerrahi müdahale yapılmayan submukozal köprülerde de ileri derecede venöz dilatasyon mevcutsa bunlar da daha sonra cilt katlantıları oluşturacak şekilde fibröz doku organizasyonuna yol açabilirler. Bu nedenle cilt katlantıları sıklıkla hastalar tarafından hemoroid ya da hemoroid nüksü olarak değerlendirilmektedir. Bunların cerrahi eksizyonları ise tartışmalıdır (4,16).

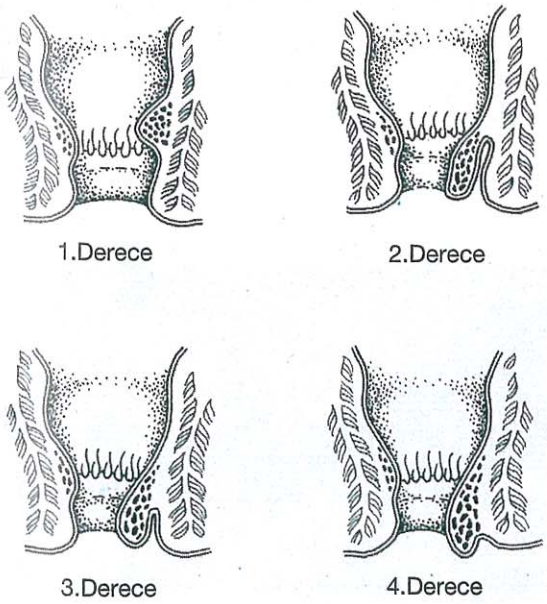

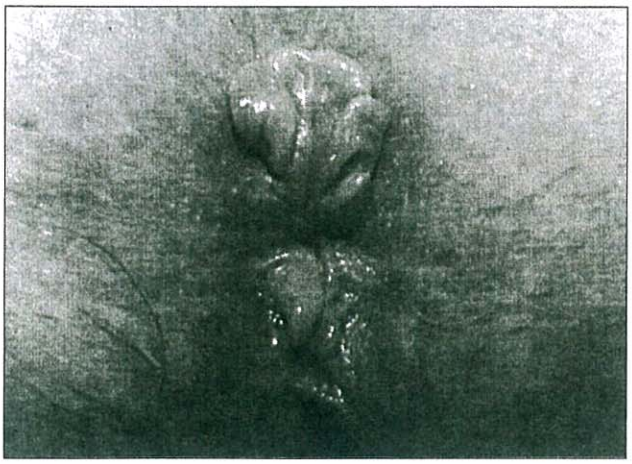

Skin Tag

Hemoroidler Çeşitli Anorektal Patolojilerle Karışabilirler

Hemoridlerin ayırıcı tanısında polipler, adenomlar, karsinomlar, rektal varisler, hipertrofiye anal papilla ve rektal prolapsus akla gelmelidir (4).

Hemoroidlerin Teşhisinde Fizik Muayene ve Anoskopi En Sık Kullanılan Metodlardır.

Hemoroid hastalığının hikayesi genellikle uzundur. Çünkü hastalar güç duruma düşmedikçe hekime gelmekte geç kalırlar. En belirgin semptom rektal kanamadır. Kanama genellikle defekasyon esnasında ya da defekasyondan sonra taze kan şeklinde görülür. Ikınma ve barsak hareketlerinin hızlanmasıyla agreve olabilir. Bazen uzun süreli kanamaya bağlı anemi olaya eşlik edebilir. Dışkılamada rahatsızlık, ağrı, pruritus şikayetleri genellikle tromboze, ülsere, gangrene eksternal hemoroidlere bağlı olarak görülür. Anal ağrının en sık nedeni ise anal fissürlerdir. Bu nedenle muayenede mutlaka diz-dirsek, lateral Sims pozisyonunda anal fissür olup olmadığına bakılmalıdır (4,12,17).

İnternal hemoroidlerin ıkınma ile prolapsusu bir başka semptom olarak karşımıza çıkar. Redükte edilemez ya da ülserasyon ve tromboza neden olurlarsa ağrı, pruritus gibi şikayetlere yol açabilirler (5).

Hemoroid muayenesinde diz-dirsek ve lateral Sims pozisyonları dışında oturur pozisyonda hastayı ıkındırarak prolapsus ortaya çıkarılabilir. Hemoroidler strangüle veya tromboze iseler hassas mavimsi oval şişlik olarak palpe edilirler. Internal hemoroidlerin trombozu genellikle sfinkter spazmı ile birlikte olup bu durum dijital muayenede hissedilebilir. Protrüzyon en sık sağ ön bölgede görülür. Dijital muayenede anal kanal içindeki hemoroidal kitleler uzun süreli hemoroidal hastalıkta

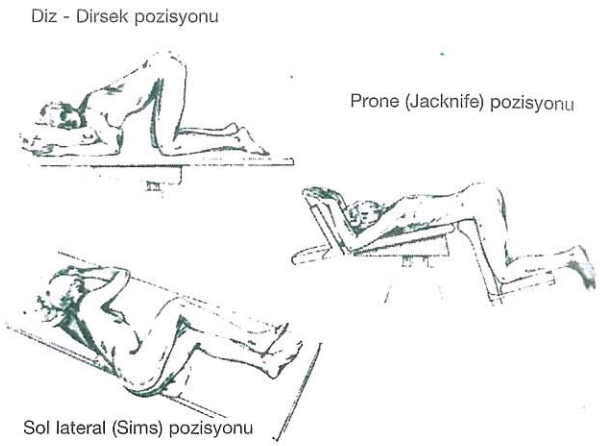

Şekil 3

longitudinal mukoza katlantısı olarak hissedilebilir. Hemoroidlerin prolapsusu bazen fazla miktarda mukoid anal akıntı ile birlikte olabilir (16).

Anoskopi, tromboz ve enfeksiyon olmadığında internal hemoroidlerin değerlendirilmesinde en önemli tanı yöntemidir. Anoskop yerleştirildikten sonra hasta ıkındırılırsa hemoroid pakeleri kolayca görülebilir. Anal kanalın her kadranı incelenebilir, hatta kanama odağı lokalize edilebilir (4,9).

Hemoroid semptomlarının kolorektal kanser ve inflamatuar barsak hastalıklarında da oluşabileceği düşünülürse proktosigmoidoskopi, kolonoskopi ve baryumlu kolon grafisi tetkiklerinin yapılması hayati önem arzeder. 50 yaşın üzerindeki hastalarda, rektal kanama odağı tesbit edilemeyenlerde mutlaka kolonoskopi yapılmalıdır (4).

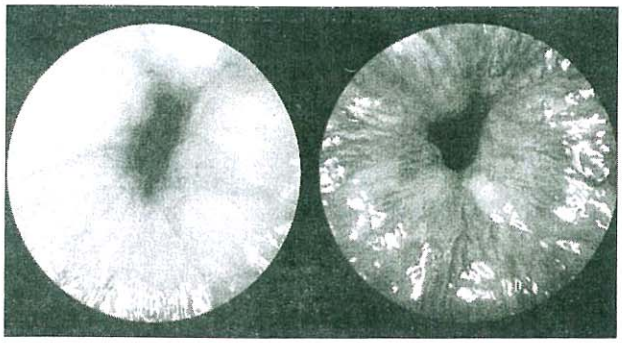

Rektoskopide kanayan hemoroidler

Hemoroidlerin Tedavisinde Amaç Semptomatik İyileşme Sağlamak ve Anatomik Deformiteleri Düzeltmek Olmalıdır

Konzervatif Tedavi

Bu tedavi yöntemi öncelikli ve sık kullanılan bir yöntemdir.Kanama, sık olmayıp ıkınma ya da ishalle birlikte görülüyorsa medikal olarak kanama nedenine yönelik tedavi uygulanmalıdır. Konstipasyonun önüne geçmek için posalı diyet, gaita yumuşatıcılar ve laksatiflerin bir kombinasyonu önerilebilir. Moesgaard ve arkadaşları prospektif çift kör bir çalışmada gaita yumuşatıcı ile placebo etkisi arasında 6 hafta içerisinde semptomatik yönden istatistiksel anlamlı fark gözlemişlerdir. Diyetle konstipasyonun önüne geçilmesi sonucu submukozal yastığın protrüzyonunun yol açtığı semptomlar giderilebilir. Ancak diyet düzenlemelerinin 1. ve 2. Derece internal hemoroidler ile eksternal hemoroid başlangıcında etkili olduğu konusunda fikir birliği vardır. Meyve, sebze, posalı ve lifden zengin gıdalar gaita karakterini düzeltir. Çok sulu gaitalar istem dışı kasılmalara yol açacağı için uygun değildir (4,12).

Anestezik madde içeren lokal pomad uygulamaları geçici rahatlama sağlayabilir. Ancak çok ağrılı durumlar haricinde gelişigüzel kullanılmaları, desensitizasyon riski nedeniyle uygun değildir. Sıcak oturma banyolarının özellikle geçici olarak ağrıyı giderici etkisi mevcuttur. Vasküler permeabilite ve kapiller dolaşımı regüle edici etkileri nedeniyle hemoroid tedavisinde önerilen ilaçların etkinliği henüz belirli değildir. Pruritus durumunda anal hijyen ile önüne geçilebilmesi mümkündür. Rektal suppozituarların lokal etkisinin güvenilirliği tartışmalıdır (16).

Gebelik gibi hemoroid semptomlarını arttıran durumlarda kanama ve tromboz gibi akut tablolar ortaya çıkabileceğinden, önceden hemoroidi olan gebelerde oturma banyoları, diyet ayarlamaları ve gerekirse lokal pomad uygulamaları önerilebilir (11).

Nonoperatif Tedavi

Hemoroidlerde nonoperatif tedavi metodları, doku destrüksiyonlu fiksasyon metodları ve major doku eksizyonlu fiksasyon metodları olmak üzere iki şekildedir (4).

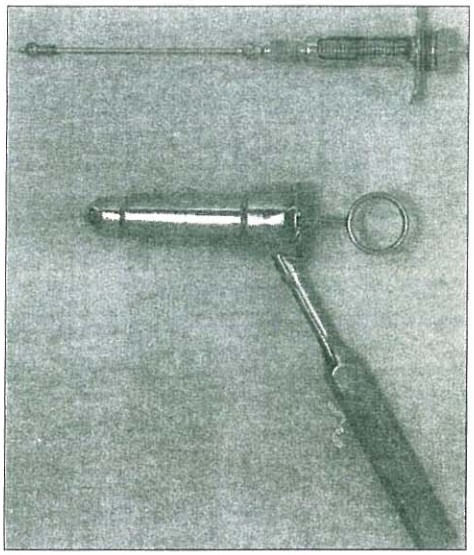

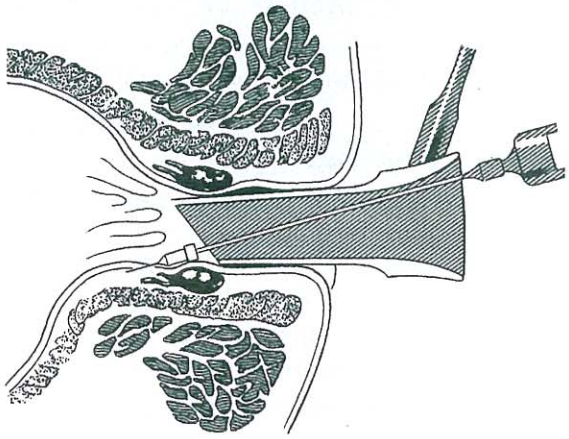

Skleroterapi

İnjeksiyon skleroterapisi - İlk kez Dr. Mitchell tarafından 1871'de uygulanmıştır. Amaç, mukoza altındaki vasküler yastığı etrafındaki bağ dokusu ile birlikte kaslara tesbit etmektir. %2-5'lik badem yağı ya da fenol gibi sklerozan maddeler submukozaya enjekte edilerek fibrozis oluşturulur. 1.ve 2.evre internal hemoroidlerde uygulanır. Intravenöz uygulanmamalıdır (4,10).

Lastik Band Ligasyonu - 1., 2. ve 3.evre hemoroidlere uygulanır. Rektoskopla hemoroid pakesi görülerek forseps ile tutulduktan sonra pakenin radiksine 1-2 mm boyutlarında lastik band yerleştirilir. Rektum mukozası sensitif olmadığı için anestezi gerekmez.



İnfrared fotokoagulasyon

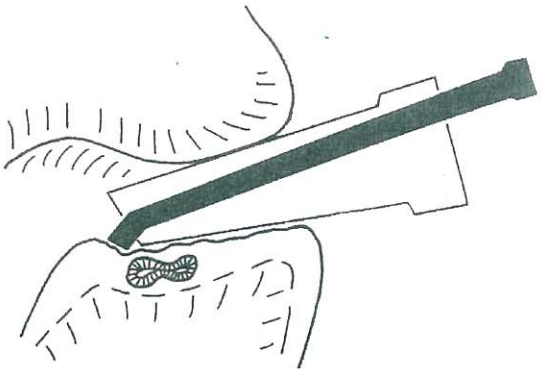

Hemoroid pakesi 48-72 saat sonra nekroze olarak düşer. Diğer pakeler 3'er haftalık aralıklarla tedavi edilebilir. Anüse yaklaştıkça hastada ağrı şikayeti artar. Bu nedenle yüksek seviyeli pakelere uygulanmamalıdır. Ciddi perirektal sepsise neden olabilir (1,15,18).

İnfrared fotokoagulasyon - 1. ve 2.evre internal hemoroidlere uygulanır. 14 Volt Wolfram Halojen projektör tabanca şeklinde bir prob ile hemoroid pakesinin ucundan tabanına doğru ışın gönderilir. Hızlı sıcaklık artışı etkisiyle maksimum 3 mm kalınlığında doku destrüksiyonu oluşturulur. Band ligasyonu ve skleroterapiye göre daha az ağrılı ve daha az komplikasyonludur (4,15).

Unipolar ve Bipolar Diatermi - İnternal hemoroidlerin 4 evresinde de etkili ağrısız bir yöntemdir. Hemoroid pakesinin içerisine prob sokularak koagulasyon yapılır. Fotokoagulasyona göre komplikasyonları daha azdır (15).

Lazer Koagulasyon -1. ve 2.evre internal hemoroidlerde 1986 yılından beri Nd-YAG ve CO2 lazer tekniğiyle uygulanmaktadır (7).

Kryoterapi - Doku destrüksiyonu amacıyla -180°C'de sıvı nitrojen içeren probun hemoroid pakesi üzerine uygulanması şeklindedir. 6 saat içinde ödem, 24 saat içinde tromboz ve infarkt oluşur. Ardından nekroz gelişir. Pahalı oluşu, sfinkter hasarı, ağrı, defekasyon güçlüğüne yol açabilmesi nedeniyle son yıllarda kullanımı azalmıştır. Japonya'da cerrahi ile eş zamanlı olarak da kullanılmaktadır (4,16).

Cerrahi Tedavi

Cerrahi tedavi endikasyonları şunlardır:

1)Konservatif tedavi yöntemlerinin yetersiz kalması

2)İnternal hemoroidle birlikte fissür, fistül, anal stenoz bulunması.

3) Hemoroidal venlerde tekrarlayan tromboz, ülserasyon veya gangren olması.

4) Büyük eksternal hemoroid pakeleri olması.

5) 2., 3. ve 4.evre internal hemoroidler

Cerrahi tedavinin kontrendikasyonları:



Elektrokoagülatör



Kryoterapi cihazı

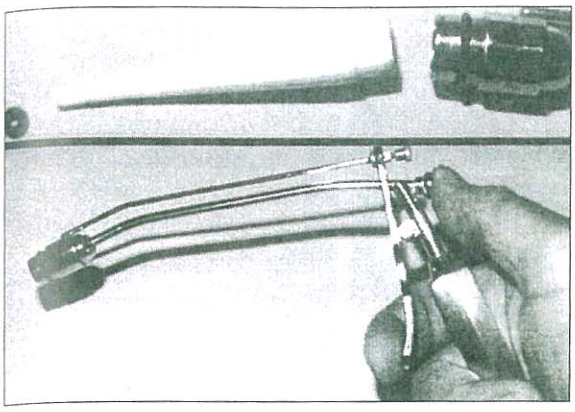

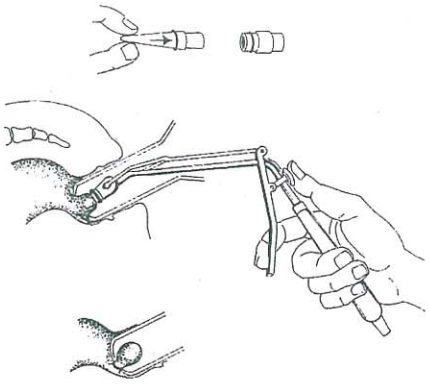

Band Ligasyonu

1) İnflamatuar barsak hastalıkları

2) İrritabl barsak sendromu (rölatif)

3) Semptomatik prostat hipertrofisi (16).

Hemoroidektomiye karar verilen hastalarda anal bölgede herhangi bir inflamasyon varsa müdahale geciktirilmeli, enfeksiyon tedavi edilmeli, varsa perianal apse drenajı yapılmalıdır (8).

Ameliyat Prensipleri

1)Mümkün olduğunca hemoroidal doku bırakmamalı,

2) Kontinansa zarar vermemeli

3) Anal striktür gelişmesine yol açmamalı.

4) Kütanöz hemoroid bırakılmamalıdır (3, 16).

Cerrahi tedavi tipleri Tablo 2'de görülmektedir. Ayrıca Japonya'da Doppler Flowmetre ile Hemoroidal arter ligasyonu uygulanmaktadır (13).

Cerrahi tedavi komplikasyonları Tablo 3'de görülmektedir.

Tablo 2. Cerrahi tedavi tipleri

1. Kapalı Hemoroidektomi (Ferguson)
2. Açık Hemoroidektomi (Milligan-Morgan)
3. Submukozal Hemoroidektomi (Parks)
4. Amputativ (sirküler) Hemoroidektomi (Whitehead)

Tablo 3. Cerrahi tedavi komplikasyonları

Erken	*Geç*	
Ağrı	Striktür	Ektropion
Kanama	Fissür	Fistül
İdrar retansiyonu	Anal Tag	Yara iyileşmesinde gecikme
Enfeksiyon	İnkontinans	

Postoperatif yara iyileşmesi 14 ila 30 gün arasında değişmektedir. Bu süre içinde hastalara antiseptikli oturma banyosu, posalı gıda rejimi ve istirahat önerilir (4).

Akut Hemoroidal Hastalıkta Tedavi Yaklaşımı Farklıdır

1) Strangüle hemoroidler: Erken vakalarda redüksiyon yapılır. Daha sonraki dönemde radikal cerrahi uygulanır.

2) Gangrenöz hemoroidler: Erken dönemde eksizyon yapılır.

3) Prolapsus gösteren büyük internal hemoroidler: Önce redüksiyon yapılır. Tromboze olan kısım var ise eksize edilir. Büyük internal hemoroid pakelerine ligasyon uygulanabilir (4,16).

4) Tromboze Eksternal Hemoroidler: Ağır fizik egzersiz ya da uzun süre oturma sonucu aniden başlar. 48 saat içerisinde oturma banyoları ile semptomatik tedaviden fayda görmez ise cerrahi girişim ile tromboze pake eksize edilir. Topikal nitrogliserin ile semptomatik tedavide olumlu sonuçlar bildirilmiştir (2,4,6).

Sonuç

Hemoroidlerin tedavisi hastalığın ağırlık derecesine göre değişmektedir. Öncelikle hastaya konzervatif tedavi şansı verilmelidir. Asemptomatik veya minör hemoroidler diyetle ve medikal olarak tedavi edilebilir. Semptomlarda gerileme olmazsa nonoperatif tedavi yöntemlerine uygun vakalarda başvurulmalıdır. Nonoperatif yöntemler noninvaziv, kolay uygulanabilir, komplikasyonları daha az olmakla beraber tecrübeli hekimler tarafından uygulanmalıdır. Nonoperatif tedavi yöntemlerinden sonuç alınamadığı durumlarda, 3. ve 4. derece hemoroidlerde, fissür ile beraber olan hemoroidlerde ve anorektal bölgenin anatomisinin belirgin olarak bozuk olduğu durumlarda cerrahi tedavi tercih edilmelidir.

KAYNAKLAR

1. Alemdaroğlu K, Ulualp M; Single Session Ligation Treatment of Bleeding Hemorrhoids; Surg. Gyn. Obst., 177:62-4, 1993.
2. Brook I, Franie E.H.; Aerobic and Anaerobic Microbiology of Infected Hemoroids: American J of Gastroenterology, 91 (2): 32-5, Feb 1996.
3. Chen H.H., Che J.S.; Hemorrhoidectomy with self retaining retraction; Diseases of The Colon and Rectum, 39 (9); 1058-9, Sep 1996.
4. Corman M.; Hemorrhoids; Colon and Rectal Surgery, p 54-115, 1993.
5. Goldberg S.M., Nivatvongs S.; Colon, Rectum and Anus; Schwarz's Princples of Surgery;Vol 2 , p: 1302-1303, 1994.
6. Gorfine SR; Treatment of Benign Anal Disease With Topical Nitroglycerine; Diseases of Colon and Rectum; 38 (5): 453-6, May 1995.
7. Hodgson WJ., Morgan J.; Ambulatory Hemorrhoidectomy with CO2 Laser; Diseases of The Colon and Rectum; 38 (12): 1265-9, Dec. 1995.
8. Kaften S.M., Haboubi N.Y.; Histopathological changes in hemorrhoid associated mucosa and submucosa; Int, J. Of Colorectal Disease: 10 (1): 15-8, 1995.
9. Korkis A.M., Mc Dougall C.J.; Rectal Bleeding in Patients less than 50 years of age; Digestive Diseases and Sciences: 40 (7): 1520-3, July 1995.
10. Mac Rae H.M., Mc Lead R.S.; Comparison of hemorrhoidal treatment modalities, a meta analysis; Diseases of The Colon and Rectum, 38 (7):687-94 Jul 1995.
11. Medich D.S., Fazio V.W.; Hemorrhoids, anal fissure and carcinoma of the colon and rectum and anus during pregnancy; Surgical Clinics of North America, 75 (1): 77-88, Feb 1995.
12. Metcalf A.; Anorectal Disorders, Five Common Causes of Pain, Itching and Bleeding; Postgraduate Medicine, 98 (5): 81-4, 92-4, Nov. 1995.
13. Morinaga K., Hasuda K.; A novel therapy for internal hemorrhoids: Ligation of the hemorrhoidal atrery with a Doppler Flowmeter; American J of Gastroenterology,90 (4): 610-3, Apr. 1995.
14. Nikolouska D; Hemorrhoidal Disease and Concomittant Changes in the Rectosigmoid; Khirurgi- Sofia, 44 (3):42-45, 1991.
15. Pfenninger J.L., Surrel J.; Nonsurgical Treatment Options for Internal Homorrhoids; American Family Physician ,52 (3): 821-34, 839-41, Sep 1, 1995.
16. Salvati E.P., Eisenstat T.E.; Hemorrhoidal Disease; Shackelford's Surgery of The Alimentary Tract, Vol IV, p: 330-43, 1996.
17. Sinclair A.; Remedies for common family ailments: 9 Hemorrhoids; Profess. Care of Mother and Child, 5 (6): 161-2, 1995.
18. Wrobleski D.E. ; Rubber Band Ligation of Hemorrhoids ; Rhode Island Medicine ; 78(6):172-3,Jun 1995.

Band ligasyonu ameliyat günü

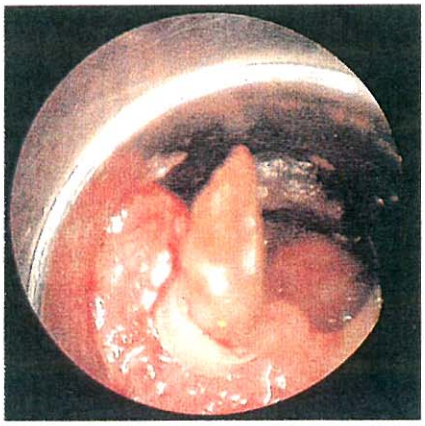

Band ligasyonu postop 7. gün

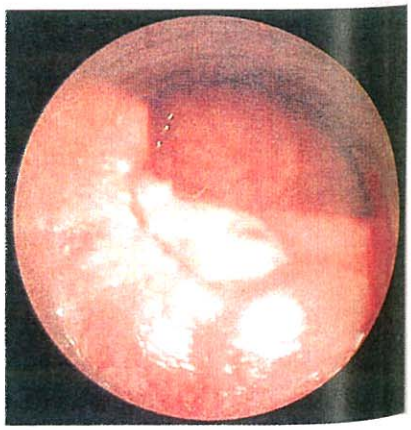

Band ligasyonu postop 10. gün

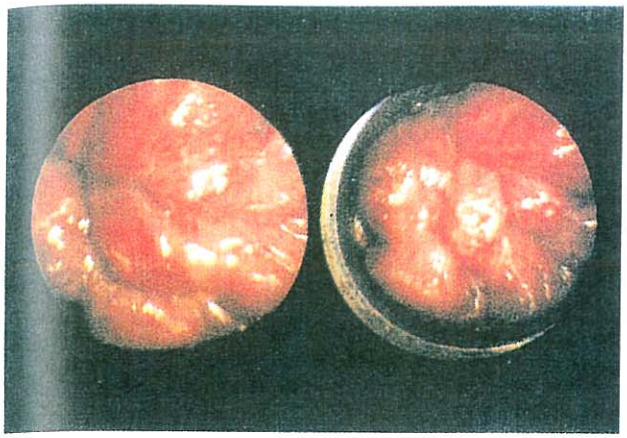

1. derece hemoroid

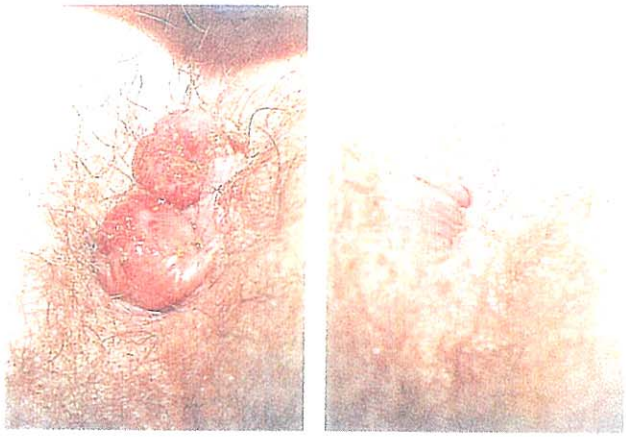

3. derece hemoroid

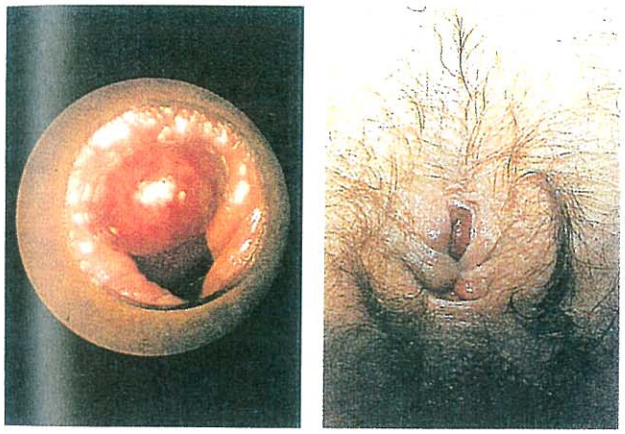

2. derece hemoroid

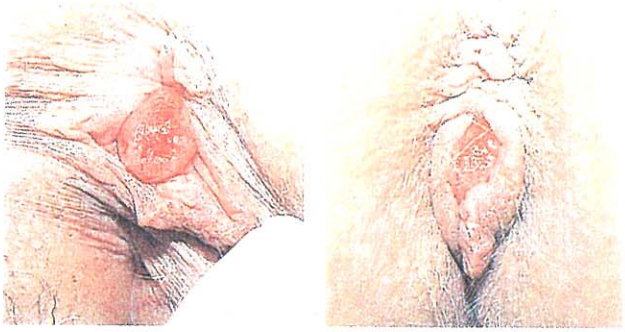

3. derece hemoroid

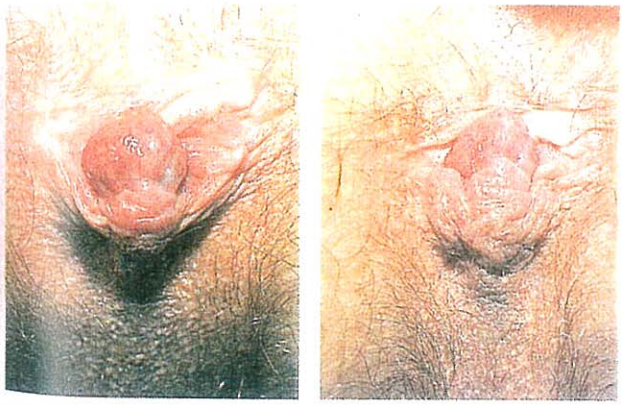

3. derece hemoroid

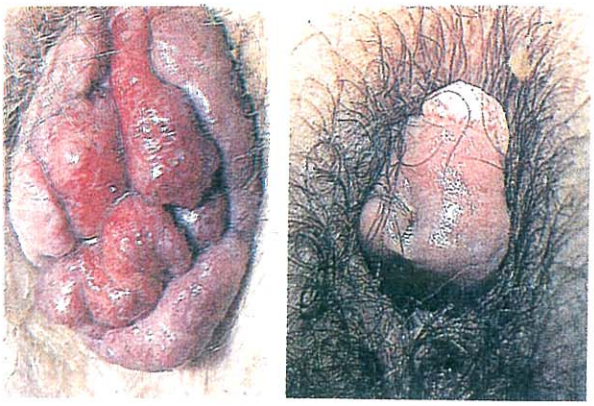

4. derece hemoroid

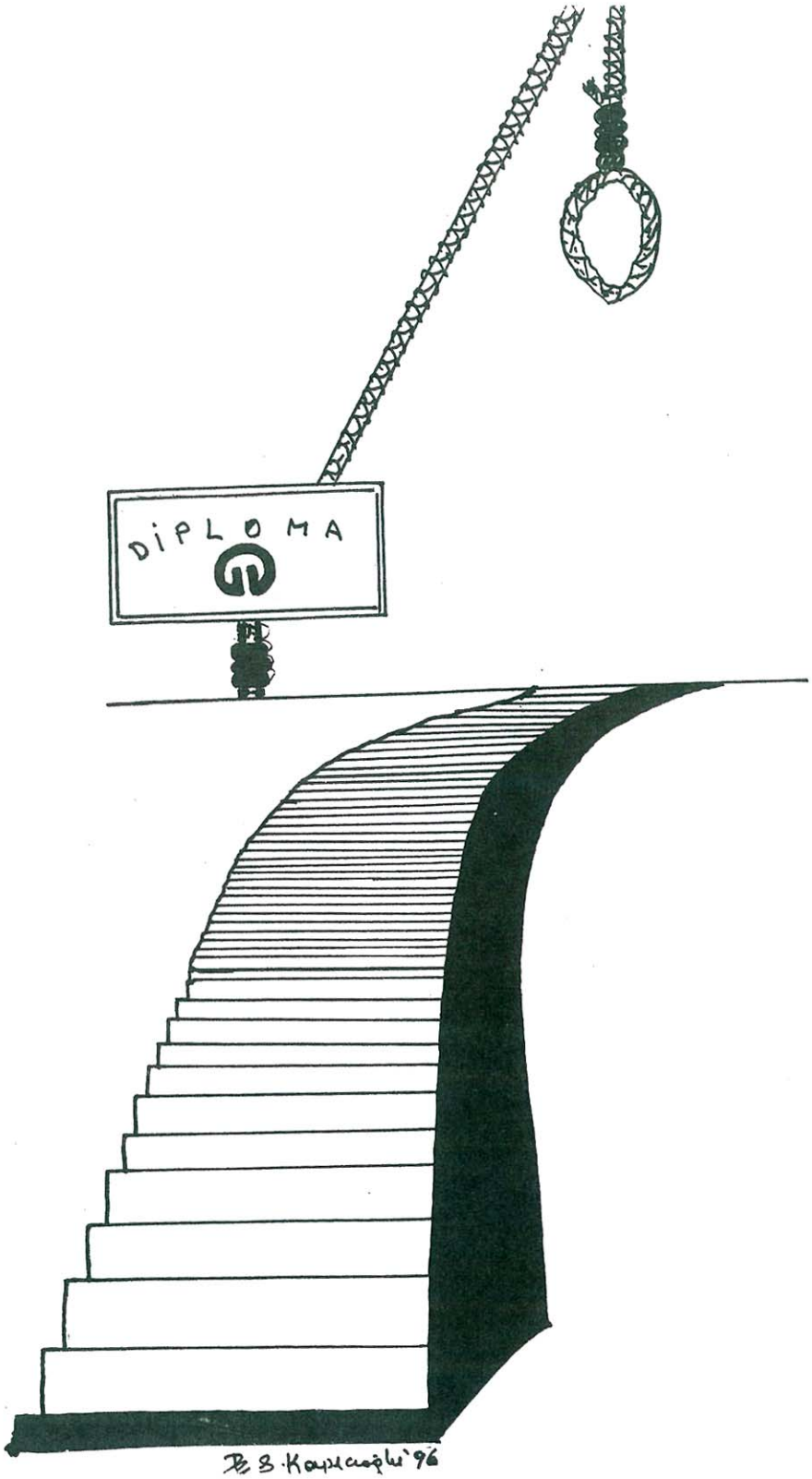
DİPLOMA
B. S. Kayacıoğlu '96

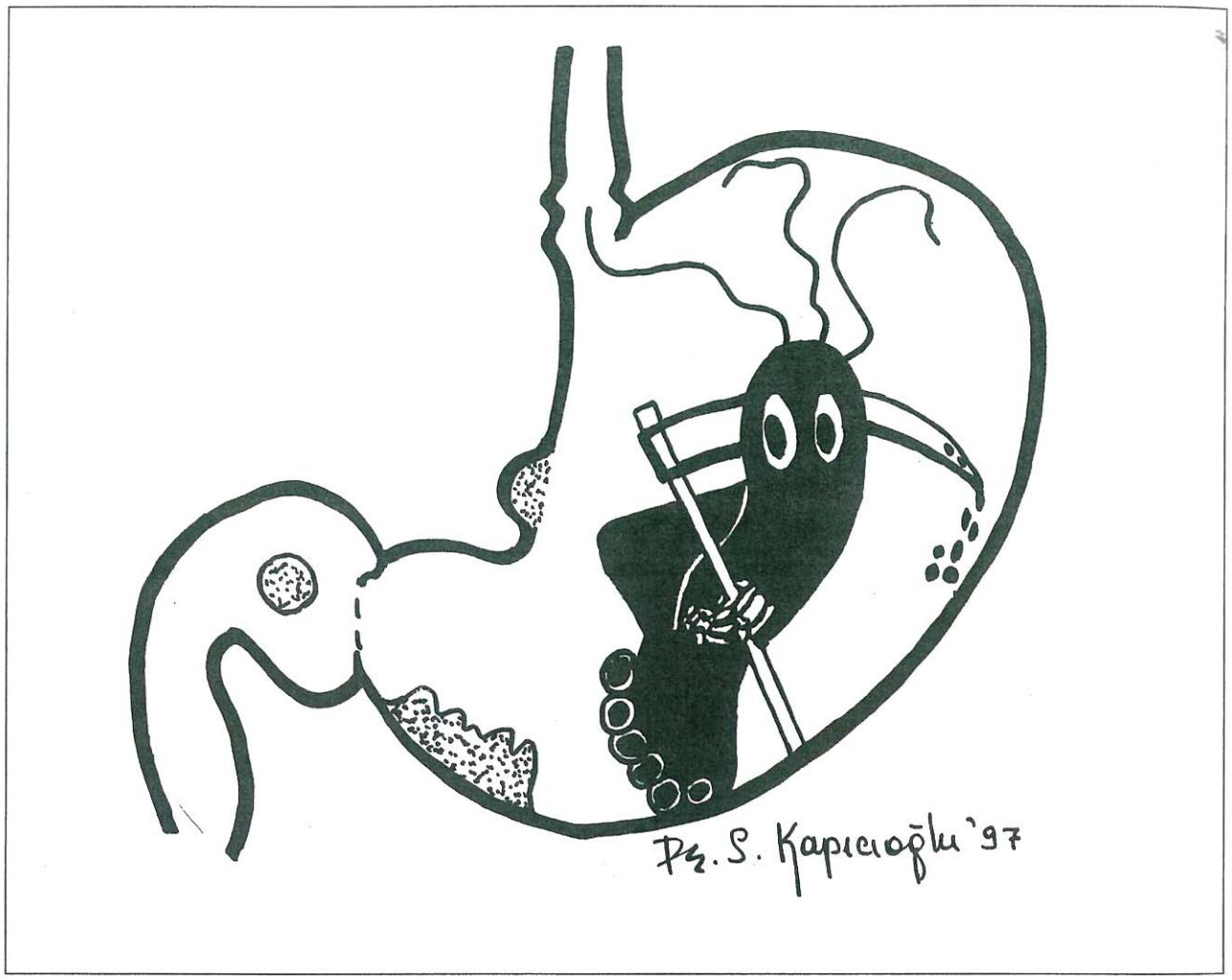

Bu dünyaya anlaşılmak için değil, anlamak için geldik, anlaşılamamanın üzüntüsünü duyacağımız yerde bütün ruhumuzla başkalarını anlamaya çalışsak hayat ne kadar güzel olurdu.

E. RENAN