Karaciğer Yağlanması Tanısında ve Yağlanma Miktarının Belirlenmesinde Radyolojik Tanı Yöntemleri

İlkay S. İDİLMAN, Muşturay KARÇAALTINCABA

Hacettepe Üniversitesi Tıp Fakültesi Radyoloji Anabilim Dalı, Ankara

GİRİŞ

Karaciğer yağlanması, hepatositler içerisinde trigliserid birikimini tanımlayan bir durumdur. Non-alkolik yağlı karaciğer hastalığı (NAYK) karaciğer yağlanmasının en sık sebebidir. Bunun dışında aşırı alkol alımı, ilaç kullanımı (metotreksat, tamoksifen), toksinler (karbon tetraklorid, arsenik), kronik viral enfeksiyonlar (hepatit C, hepatit B) ve depo hastalıkları (hemokromatozis, Wilson hastalığı) karaciğerde yağlanmaya sebep olabilen durumlardır (1,2). NAYK prevalansı özellikle gelişmiş toplumlarda obezite ile birlikte giderek artmaktadır ve kronik karaciğer hastalığının en sık sebeplerinden biridir. Ülkemizde ise viral hepatitlerden sonra kronik karaciğer hastalığının en sık sebebidir (3). NAYK'ın basit steatoz gibi daha iyi seyirli formunun yanı sıra steatohepatit, siroz ve hepatoselüler kanser gibi daha ağır tablolara ilerleyebilmesi tanının önemini arttırmaktadır.

Günümüzde NAYK tanısında ve yağlanmanın miktarının belirlenmesinde mevcut altın standart karaciğer biyopsisidir. Karaciğer biyopsisi sıklıkla sağ lob segment 5-6'dan alınmakta ve elde edilen doku karaciğerin yaklaşık 50.000'de 1'ini temsil etmektedir. Bu durumun özellikle heterojen yağlanmanın olabildiği durumlarda yağlanma miktarının yanlış değerlendirilmesine sebep olabileceği aşikardır. Yapılan çalışmalarda karaciğer biyopsisinin alınma açısı, örnek uzunluğu ve sayısının farklılığının dahi değerlendirmeyi etkileyebileceği vurgulanmıştır (4-6). Bunların yanı sıra işlemin invaziv doğası pek çok minör ve hatta ölümü içeren majör komplikasyonu da barındırmaktadır. Bu gibi sebepler hastalığın tanı ve takibinde görüntüleme yöntemlerini öne çıkarmıştır. Bunlar içerisinde ultrasonografi (US), bilgisayarlı tomografi (BT) ve manyetik rezonans görüntüleme (MRG) yöntemleri yer almaktadır.

ULTRASONOGRAFİ

Ultrasonografi (US) yaklaşık 50 yıldır pek çok hastalığın tanısında kullanılabilen ve yüksek frekanstaki ses dalgalarının farklı ortamlardaki fiziki hareketleri temeline dayanan bir görüntüleme yöntemidir. Karaciğer incelemeleri sıklıkla düşük frekanslı (2-5 MHz) konveks transdüser ile yapılır. Normalde karaciğer parankimi homojen ekoya ve normal böbrek korteksi veya dalak ekojenitesine göre eşit veya hafif yüksek ekojeniteye sahiptir (7). Karaciğer yağlanmasında hücre içi yağ birikiminin ses dalgalarını yansıtma özelliği sebebiyle karaciğer parankiminde ekojenite artışı görülür. Hepatik ve portal ven duvarlarının net olarak seçilebildiği ancak böbrek veya dalak ile kıyasla karaciğer parankiminde ekojenite artışının varlığı hafif yağlanmayı gösterirken, ekojenite artışı ile birlikte

hepatik ve portal ven duvarının seçilememesi orta, posterior atenüasyon, yani karaciğerin posterior kesimlerinin sonografik olarak yoğun gölgelenme sebebiyle değerlendirilememesi ise ağır yağlanmayı gösterir (Resim 1). US ile hastalık derecelendirmesi bu şekilde yapılabilmekle beraber, kantitatif değerlendirme için öngörülen US yöntemlerin güvenilirlikleri ve klinik uygulamada kullanımı tartışmalıdır.

Yapılan çalışmalar US'nin yağlı karaciğeri saptamadaki sensitivitesini %60-94, spesifitesini ise %66-95 olarak bulmuştur (8-12). Ancak tekniğin en önemli dezavantajı operatör bağımlı oluşudur. Daha önceden birbiriden bağımsız 3 deneyimli radyolog tarafından karaciğer yağlanması tanısı konmuş 168 hastanın 1 ay sonraki tekrar incelemesinde karaciğer yağlanmasının varlığı açısından ortalama gözlemci arası ve gözlemci içi uyum sırasıyla %72 ve %76 olarak bulunmuştur (13). Ayrıca yağlanma derecesinin gözlemci içi uyumu %55 ile %68 arasında bulunmuştur (13). Bu da değerlendirmenin sübjektif olduğunu göstermektedir. Bazı çalışmalar ultrasonun fibrozis ile yağlanmayı birbirinden güvenilir bir şekilde ayıramayacağını göstermekteyken (14,15), diğer çalışmalar en azından yüksek derecedeki fibrozisin posterior atenüasyon olmaksızın ekojeniteyi arttırmasının ayrım konusunda yardımcı olabileceğini öne sürmektedir (8,16).

Yöntemin x-ışını gibi zararlı ışınları içermemesi, kolay erişilebilir ve ucuz oluşu en önemli avantajlarıdır. Halen NAYK tanı ve takibinde en sık kullanılan görüntüleme yöntemidir (17,18). Ancak ultrasonografi daha önce de belirtildiği gibi operatör ve cihaz bağımlıdır ve yağlanma miktarının belirlenmesini sağlayamamaktadır. Fibrozis ile yağlı karaciğer ayrımını yapmadaki etkinliği ise hala tartışmalıdır. Hafif ve orta derecedeki yağlı karaciğerde sensitivitesi düşüktür ve karaciğer nakli donör adayının ve NAYK'lı hastanın takip değerlendirilmesinde yeterli değildir.

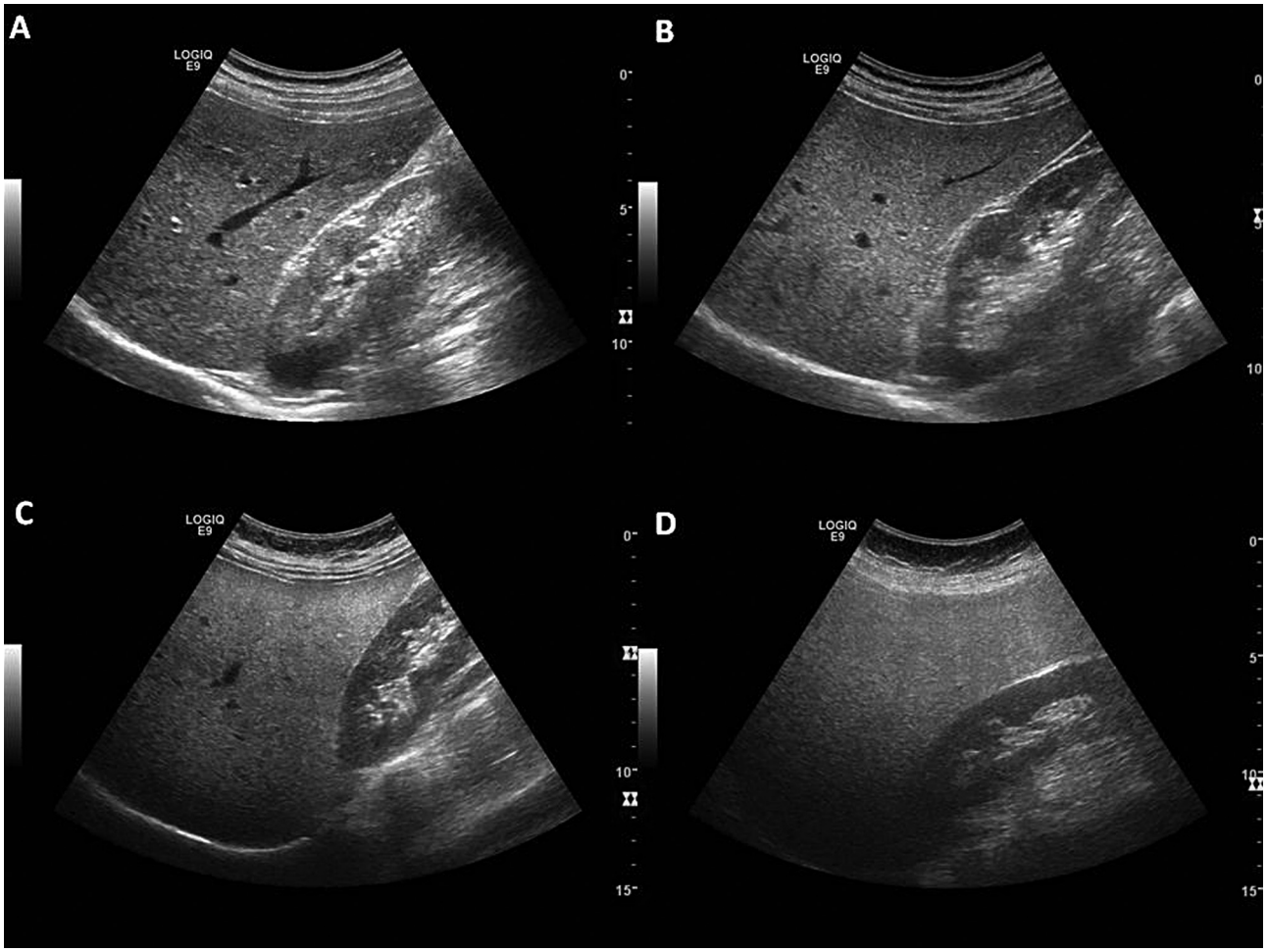

Resim 1. Karaciğer yağlanmasında US bulguları. Resim 1A'da böbreğe kıyasla ekojenite artışı bulunmamasıyla karaciğer yağlanma tanısı dışlanırken, Resim 1B'de hafif, 1C'de orta ve 1D'de ağır dereceli karaciğer yağlanması görülüyor.

BİLGİSAYARLI TOMOGRAFİ

Bilgisayarlı tomografi (BT) x-ışını kullanarak dokuların ışını soğurma derecesine göre ayrımlarını sağlayan kesitsel görüntüleme yöntemidir. Özellikle multidetektör BT teknolojisinin gelişmesiyle karaciğer hastalıklarının değerlendirilmesinde sıklıkla kullanılmaktadır. Karaciğer dokusunda x ışını penetrasyonuna bağlı atenüasyon değerinde düşme yani daha hipodens görünüm yağlı karaciğerin tipik bilgisayarlı tomografi bulgusudur. Artan yağlanma derecesi ile karaciğer atenüasyon değerinde düşme görülür. Hastalıksız karaciğerde kontrastsız incelemede hepatik vasküler yapılar karaciğer parankimine göre daha düşük dansitede görülürken, yağlı karaciğerde parankimal dansite düşüşüne görece vasküler yapılar daha yüksek dansitede izlenir (Resim 2).

Yağlı karaciğer hem kontrastlı hem kontrastsız incelemede fark edilebilmekle birlikte, özellikle kontrastsız incelemede ölçüm yapmak yağlı karaciğerin değerlendirilmesinde en uygun yöntemdir. Karaciğer dansitesinin tek başına ölçülmesi daha kolay bir yöntem olmasına karşın, başka organların dansitesi ile karaciğer dansitesinin kıyaslanması, BT parametrelerinin hasta kaynaklı (vücut şekli ve boyutu gibi) etkilenimini en aza indirmek açısından faydalıdır. Dalak, dansitesinin sistemik hastalıklardan minimal etkilenimi ve karaciğer ile aynı kesitte görülebilmesi sebebiyle bu iç kontrol organı olarak sıklıkla tercih edilmektedir. Kontrastsız BT incelemesinde karaciğer yağlanmasının tanısı ve derecelendirilmesi için karaciğer parankiminden dansite ölçümü, karaciğer ile dalak dansitesi arasındaki fark ve dalak-karaciğer oranı gibi yöntemler tanımlanmıştır. Kontrastsız BT incelemesinde normal karaciğer parankiminin dansitesi yaklaşık 50-57 Hounsfield unit (HU) olup, dalak dansitesine göre yaklaşık 8-10 HU daha yüksektir (19). Yapılan çalışmalar kontrastsız incelemede karaciğer dansitesinin 48 HU altında oluşunun karaciğer yağlanmasının varlığını gösterdiğini (20,21), karaciğerin dalağa göre daha düşük dansiteye sahip oluşunun %88-95 sensitivite, %90-99 spesifite ile yağlı karaciğeri saptadığını göstermiştir (2,22-25). Kodama ve arkadaşlarının yapmış olduğu çalışmada karaciğer dansitesinin 40 HU olmasının histopatolojik olarak yaklaşık %30, 30 HU olmasının ise yaklaşık %50 steatoz ile uyumlu olduğu gösterilmiştir (26). Karaciğer-dalak oranının 1.1'in üstünde olması ise en azından orta dereceli yağlanmayı düşündürmektedir (27). Yukarıda tanımlanan yöntemler ile karaciğer biyopsisinin karşılaştırıldığı bir çalışmada ise en güvenilir yöntemin karaciğer dansitesi ölçümü olduğu sonucu ortaya çıkmıştır (26).

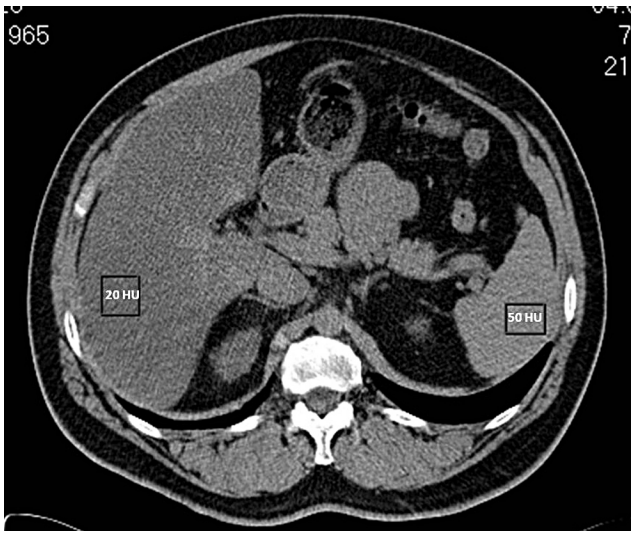

Resim 2. Karaciğer yağlanması olan hastanın kontrastsız BT görüntüsünde karaciğer dansitesinin dalağa kıyasla daha düşük olduğu ve hepatik venlerin hiperdens görünümü dikkati çekiyor.

Tekniğin en önemli dezavantajı daha önce de belirtildiği üzere iyonizan radyasyon içermesidir ve bu sebepten takip görüntüleme amacıyla ve çocuk hastalarda kullanımı uygun değildir. Ayrıca karaciğerde olası demir birikimi karaciğer dansitesini arttıracağından yalancı negatifliklere veya miktarın hatalı değerlendirilmesine sebep olabilmektedir.

MANYETİK REZONANS GÖRÜNTÜLEME

Manyetik rezonans görüntüleme (MRG), vücutta bulunan protonların farklı salınım frekansına sahip olmaları temel alınarak geliştirilmiş kesitsel görüntüleme yöntemidir. Günümüzde, karaciğerdeki yağ varlığını göstermede en spesifik görüntüleme yöntemidir (28). Karaciğerde yağ varlığı rutin olarak alınan T1-ağırlıklı MR görüntülerde intensite artışı olarak görülmekle birlikte (29), sıklıkla "dual-echo" olarak bilinen yöntemde out faz görüntülerde in faz görüntüye nazaran sinyal kaybı olması ile tanınır (Resim 3). Yağ varlığının kantitatif değerlendirilmesi amacı ile ise sıklıkla kimyasal şift görüntüleme yöntemleri veya MR spektroskopi kullanılmaktadır. Bu iki yöntem de kimyasal şift farkını, yani yağ moleküllerine bağlı metilen gruplarıyla sudaki hidroksil gruplarının salınım frekans farklılığını temel almaktadır. MRG yöntemlerinin en önemli avantajı iyonizan radyasyon içermemesi olup

çocuk hastalarda veya takip gerektiren durumlarda rahatlıkla kullanılabilmektedir.

Manyetik Rezonans Spektroskopi

Manyetik rezonans spektroskopi (MRS) tetkiki, yapılan çalışmalar ile karaciğerdeki yağ miktarını ölçmedeki doğruluğu kanıtlanmış (30,31) ve pek çok kişi tarafından referans kabul edilen görüntüleme yöntemidir. MRS ile incelenen dokudaki organik bileşiklerin varlığı ve miktarı belirlenebilmektedir (Resim 4). Bu sayede nükleer manyetik rezonans spektrumunda saptanan lipid piklerinin toplamının lipid ve su piklerinin toplamına oranlanması ile karaciğer yağ yüzdesi hesaplanır. Karaciğer MRS'de tek voksel spektroskopi inceleme yöntemleri kullanılmakta, bunlardan ise STEAM tekniği öne çıkmaktadır (32). Teknik ile ilgili her merkezde bulunmaması, değerlendirmenin deneyim gerektirmesi ve bütün karaciğerin değil, sadece incelenen alanın değerlendirilebilmesi gibi sınırlamalar bulunmaktadır.

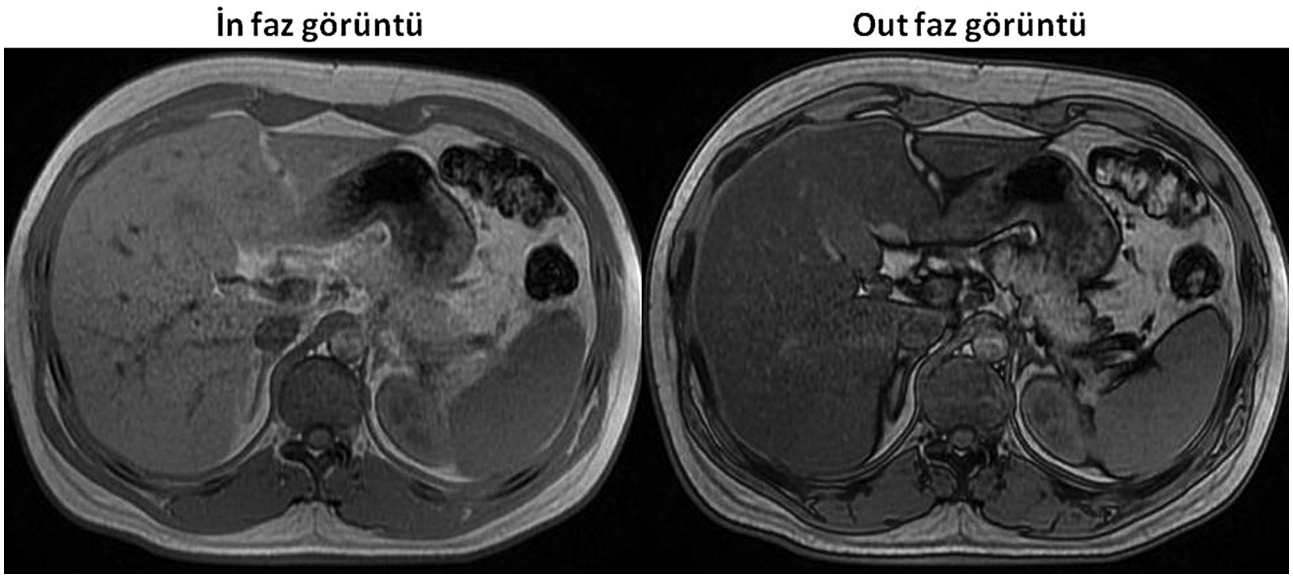

Resim 3. Karaciğer yağlanması olan hastada "Dual echo" yöntemi ile elde edilmiş in ve out faz görüntülerde, out faz görüntüde, in faz görüntü ile karşılaştırıldığında intensitenin düştüğü görülüyor.

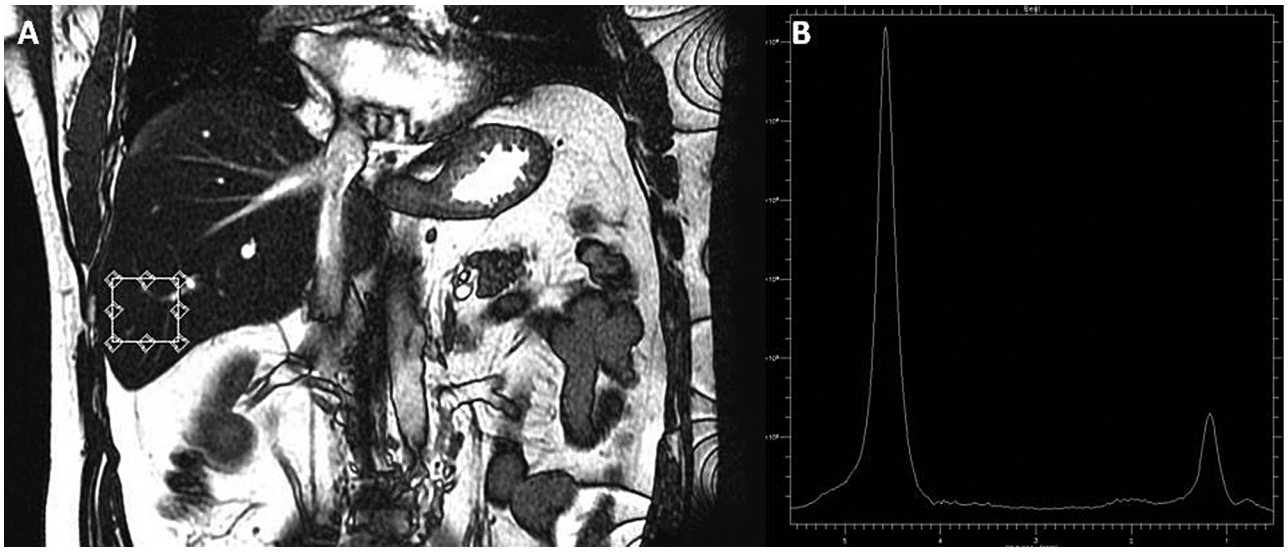

Resim 4. A. MR spektroskopi tetkikinin planlanması için koronal görüntü üzerine yerleştirilen spektroskopi vokseli görülüyor. **B.** MRS tetkikine göre %18 yağlanması olan hastanın nükleer manyetik rezonans spektrumunda büyük su pikinin yanındaki yağ piki görülüyor.

Kimyasal Şift Görüntüleme

Kimyasal şift görüntüleme 1984 yılında Dixon tarafından tanımlanmış iki nokta yöntemi (33) ve bu yöntem temel alınarak tanımlanmış yöntemlerin genel ismidir. Daha önce belirtildiği üzere yağ ve su sinyalleri arasındaki frekans farklılığını kullanarak in faz ve out faz görüntüler oluşturulmaktadır. Farklı eko zamanlarında su ve yağ moleküllerinin sinyal yönlerinin farklı olması in faz görüntülerde su+yağ toplam sinyali, out faz imajlarda ise su-yağ sinyali elde edilmesini sağlamaktadır. Bu sayede karaciğer yağlanmasının hem kalitatif hem de kantitatif değerlendirmesi yapılabilmektedir. Ancak kantitatif değerlendirmenin hassas yapılabilmesi için MRG ve yağ molekülü ile ilişkili pek çok faktörün düzeltilmesi gerekmektedir. Ayrıca BT tetkikinde olduğu gibi yağ ile birlikte karaciğerde demir birikiminin varlığı temel kimyasal şift görüntüleme yöntemlerinin hassasiyetini bozmaktadır. Tariflenen olumsuz etkenleri ortadan kaldırmaya yönelik yakın zamanda geliştirilen kimyasal şift görüntüleme yöntemlerden birisi IDEAL-IQ ile proton dansite yağ yüzdesi hesaplamasıdır (34,35). Bu yöntem ile yağ ve suya ait sinyaller birbirinden ayrılarak yağ haritası elde edilmekte, elde edilen görüntü üzerine konulan bir region-of interest (ROI) ile istenilen bölgedeki yağ yüzdesi hesaplanabilmektedir (Resim 5). Yapılan çalışmalarda yöntemin daha önceki referans görüntüleme yöntemi olan MRS ile (36,37) ve tanıda altın standart olan karaciğer biyopsisi ile iyi korelasyon gösterdiği saptanmıştır (38,39). MRS tekniğine nazaran daha kolay uygulanabilmesi yöntemin üstünlüklerinden olup, tüm karaciğerde istenilen bölgedeki yağ yüzdesi bilgisinin kısa sürede elde edilmesi bakımından da oldukça avantajlıdır.

Hem MRS hem de kimyasal şift görüntüleme yöntemlerinin karaciğer biyopsisi ile iyi korelasyon gösterdiği saptanmış olmakla birlikte, fibrozis varlığı her iki yöntemde de korelasyonu azaltmaktadır (38,40). McPherson ve arkadaşları evre 0-1 fibrozis varlığında orta-ileri hepatosteatoz için MRS'de karaciğer yağ sinyal oranı cut-off'u olarak 10.9-11.4, evre 2-4 fibrozis varlığında ise 4.4-4.9 olarak bulmuştur. Yine aynı çalışmada evre 0-1 fibrozis varlığında orta-ileri hepatosteatoz için MRG'de Dixon yöntemi ile sinyal intensite farkı olarak 22.1-27.9, evre 2-4 fibrozis varlığında ise 11.2-18.6 değerleri cut-off olarak bulunmuştur (40). Bizim bir kimyasal şift yöntemi olan MR-IDEAL-IQ ile yaptığımız çalışmada ise orta-ileri hepatosteatoz için bulunan cut-off değeri %15.03'tür (38).

US, BT, MRG ve MRS yöntemlerinin karaciğer yağlanmasında

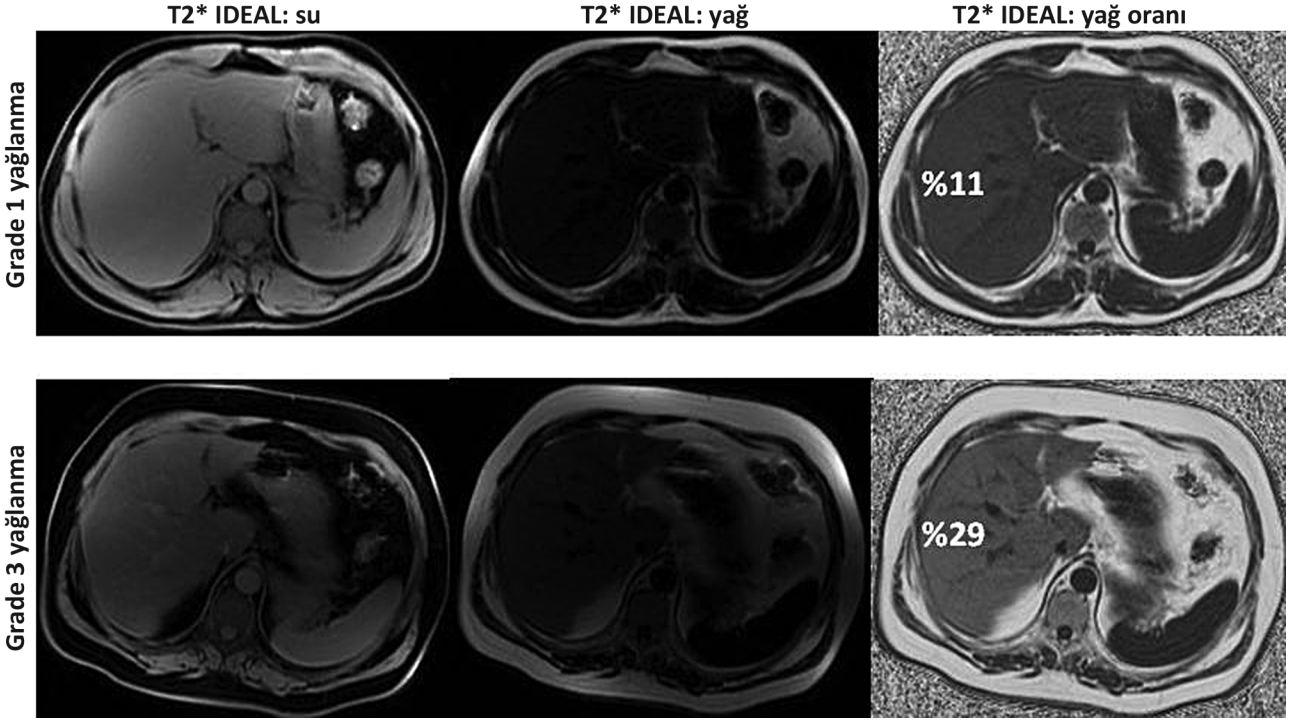

Resim 5. Karaciğer yağlanmasında IDEAL-IQ sekansı ile elde olunmuş yağ, su ve yağ oranı görüntüleri. Üst sütunda karaciğer biyopsisine göre %30, IDEAL-IQ ölçümüne göre %11 karaciğer yağlanması olan hastanın, alt sütunda ise karaciğer biyopsisine göre %80, IDEAL-IQ ölçümüne göre %29 karaciğer yağlanması olan hastanın görüntüleri bulunmakta.

tanısal etkinliğini karşılaştırmanın amaçlandığı bir metaanalizde MRG ve MRS'nin sensitivite ve spesifitesinin US ve BT'ye üstün olduğu bulunmuştur. Ayrıca hastalığın hafif formlarının birbirinden ayırt edilebilmesi açısından da MRG ve MRS tetkiklerinin daha üstün olduğu gösterilmiştir (41). Bizim günlük çalışmalarımızda da mevcut üstünlükleri sebebiyle MRG yöntemleri, daha kolay uygulanabilir ve değerlendirilebilir olması bakımından kimyasal şift yöntemleri karaciğer yağlanmasının tanınmasında ve yağlanma miktarının belirlenmesinde kullanılmaktadır.

SONUÇ

NAYK, sıklığı son yıllarda obezitenin artışına paralel olarak artan bir hastalık olup, ülkemizdeki kronik karaciğer hastalığı etyolojisinde ikinci sırada yer almaktadır. NAYK tanı ve takibinde görüntüleme yöntemleri sıklıkla kullanılmaktadır. Her ne kadar US ve BT tetkikleri de bu amaçla kullanılabiliyor olsa da, özellikle son yıllarda tanımlanan kimyasal şift tabanlı MRG yöntemleri hem hastalığın tanınması hem de kantitatif ölçüm yapılabilmesi bakımından öne çıkmaktadır.

KAYNAKLAR

1. French SW. Biochemical basis for alcohol-induced liver injury. Clin Biochem 1989;22:41-9.
2. Hamer OW, Aguirre DA, Casola G, et al. Fatty liver: imaging patterns and pitfalls. Radiographics 2006;26:1637-53.
3. Seval G, İdilman R, Seven G, et al. Nonalkolik yağlı karaciğer hastalığının uzun süreli klinik seyri. 26. Ulusal Gastroenteroloji Haftası A54, 2009.
4. Vuppalanchi R, Chalasani N. Nonalcoholic fatty liver disease and nonalcoholic steatohepatitis: selected practical issues in their evaluation and management. Hepatology 2009;49:306-17.
5. Ratziu V, Charlotte F, Heurtier A, et al. Sampling variability of liver biopsy in nonalcoholic fatty liver disease. Gastroenterology 2005;128:1898-906.
6. Vuppalanchi R, Unalp A, Van Natta ML, et al. Increased diagnostic yield from liver biopsy in suspected NAFLD using multiple cores and multiple readings. Gastroenterology 2007;132:A809.
7. Zwiebel WJ. Sonographic diagnosis of diffuse liver disease. Semin Ultrasound CT MR. 1995;16:8-15.
8. Saverymuttu SH, Joseph AE, Maxwell JD. Ultrasound scanning in the detection of hepatic fibrosis and steatosis. Br Med J (Clin Res Ed) 1986;292:13-5.
9. Debongnie JC, Pauls C, Fievez M, Wibin E. Prospective evaluation of the diagnostic accuracy of liver ultrasonography. Gut 1981;22:130-5.
10. Foster KJ, Dewbury KC, Griffith AH, Wright R. The accuracy of ultrasound in the detection of fatty infiltration of the liver. Br J Radiol 1980;53:440-2.
11. Graif M, Yanuka M, Baraz M, et al. Quantitative estimation of attenuation in ultrasound video images: correlation with histology in diffuse liver disease. Invest Radiol 2000;35:319-24.
12. Steinmaurer HJ, Jirak P, Walchshofer J, Clodi PH. Accuracy of sonography in the diagnosis of diffuse liver parenchymal diseases – comparison of sonography and liver histology. Ultraschall Med 1984;5:98-103.
13. Strauss S, Gavish E, Gottlieb P, Katsnelson L. Interobserver and intraobserver variability in the sonographic assessment of fatty liver. Am J Roentgenol 2007;189:W320-W323.
14. Taylor KJ, Gorelick FS, Rosenfield AT, Riely CA. Ultrasonography of alcoholic liver disease with histological correlation. Radiology 1981;141:157-61.
15. Meek DR, Mills PR, Gray HW, et al. A comparison of computed tomography, ultrasound and scintigraphy in the diagnosis of alcoholic liver disease. Br J Radiol 1984;57:23-7.
16. Palmentieri B, de Sio I, La Mura V, et al. The role of bright liver echo pattern on ultrasound B-mode examination in the diagnosis of liver steatosis. Dig Liver Dis 2006;38:485-9.
17. Charatcharoenwitthaya P, Lindor KD. Role of radiologic modalities in the management of non-alcoholic steatohepatitis. Clin Liver Dis 2007;11:37-54.
18. Mishra P, Younossi ZM, Abdominal ultrasound for diagnosis of nonalcoholic fatty liver disease (NAFLD). Am J Gastroenterol 2007;102:2716-7.
19. Piekarski J, Goldberg HI, Royal SA, et al. Difference between liver and spleen CT numbers in the normal adult: its usefulness in predicting the presence of diffuse liver disease. Radiology 1980;137:727-9.
20. Yajima Y, Narui T, Ishii M, et al. Computed tomography in the diagnosis of fatty liver: total lipid content and computed tomography number. Tohoku J Exp Med 1982;136:337-42.
21. Bydder GM, Chapman RW, Harry D, et al. Computed tomography attenuation values in fatty liver. J Comput Tomogr 1981;5:33-5.
22. Lee SW, Park SH, Kim KW, et al. Unenhanced CT for assessment of macrovesicular hepatic steatosis in living liver donors: comparison of visual grading with liver attenuation index. Radiology 2007;244:479-85.
23. Limanond P, Raman SS, Lassman C, et al. Macrovesicular hepatic steatosis in living related liver donors: correlation between CT and histologic findings. Radiology 2004;230:276-80.
24. Park SH, Kim PN, Kim KW, et al. Macrovesicular hepatic steatosis in living liver donors: use of CT for quantitative and qualitative assessment. Radiology 2006;239:105-12.
25. Panicek DM, Giess CS, Schwartz LH. Qualitative assessment of liver for fatty infiltration on contrast enhanced CT: is muscle a better standard of reference than spleen? J Comput Assist Tomogr 1997;21: 699-705.
26. Kodama Y, Ng CS, Wu TT, et al. Comparison of CT methods for determining the fat content of the liver. AJR Am J Roentgenol 2007;188:1307-12.
27. Iwasaki M, Takada Y, Hayashi M, et al. Noninvasive evaluation of graft steatosis in living donor liver transplantation. Transplantation 2004;78:1501-5.
28. Qayyum A, Goh JS, Kakar S, et al. Accuracy of liver fat quantification at MR imaging: comparison of out-of-phase gradient echo and fat-saturated fast spin-echo techniques - initial experience. Radiology 2005;237:507-11.
29. Pilleul F, Chave G, Dumortier J, et al. Fatty infiltration of the liver: detection and grading using dual T1 gradient echo sequences on clinical MR system. Gastroenterol Clin Biol 2005;29:1143-7.

30. Longo R, Pollesello P, Ricci C, et al. Proton MR spectroscopy in quantitative in vivo determination of fat content in human liver steatosis. J Magn Reson Imaging 1995;5:281-5.

31. Cho SG, Kim MY, Kim HJ, et al. Chronic hepatitis: in vivo proton MR spectroscopic evaluation of the liver and correlation with histopathologic findings. Radiology 2001;221:740-6.

32. Bottomley PA. Spatial localization in NMR spectroscopy in vivo. Ann N Y Acad Sci 1987;508:333-48.

33. Dixon WT. Simple proton spectroscopic imaging. Radiology 1984;153:189-94.

34. Yokoo T, Bydder M, Hamilton G, et al. Nonalcoholic fatty liver disease: diagnostic and fat-grading accuracy of low-flip-angle multiecho gradient-recalled-echo MR imaging at 1.5 T. Radiology 2009;251:67-76.

35. Reeder SB, Cruite I, Hamilton G, Sirlin CB. Quantitative assessment of liver fat with magnetic resonance imaging and spectroscopy. J Magn Reson Imaging 2011;34:729-49.

36. Hu HH, Kim HW, Nayak KS, Goran MI. Comparison of fat-water MRI and single-voxel MRS in the assessment of hepatic and pancreatic fat fractions in humans. Obesity 2010;18:841-7.

37. Kim H, Taksali SE, Dufour S, et al. Comparative MR study of hepatic fat quantification using single voxel proton spectroscopy, two point Dixon and three-point IDEAL. Magn Reson Med 2008;59:521-7.

38. Idilman IS, Aniktar H, Idilman R, et al. Hepatic steatosis: quantification by proton density fat fraction with MR imaging versus liver biopsy. Radiology 2013;267:767-75.

39. Tang A, Tan J, Sun M, et al. Nonalcoholic fatty liver disease: MR imaging of liver proton density fat fraction to assess hepatic steatosis. Radiology 2013;267:422-31.

40. McPherson S, Jonsson JR, Cowin GJ, et al. Magnetic resonance imaging and spectroscopy accurately estimate the severity of steatosis provided the stage of fibrosis is considered. J Hepatol 2009;51:389-97.

41. Bohte AE, van Werven JR, Bipat S, Stoker J. The diagnostic accuracy of US, CT, MRI and 1H-MRS for the evaluation of hepatic steatosis compared with liver biopsy: a meta-analysis. Eur Radiol 2011;21:87-97.



HENRY WADSWORTH LONGFELLOW
(1807-1882)

"Büyük insanların ulaştığı ve koruduğu yükseklik, ani bir sıçrayışla erişilmiş değildir. Onlar diğerleri uyurken geceleri azimle yukarıya tırmanmaya çalışıyorlardı."